Inion Hexalon™

INION

Биодеградируемые Интерферентные Винты
Хирургическая Техника

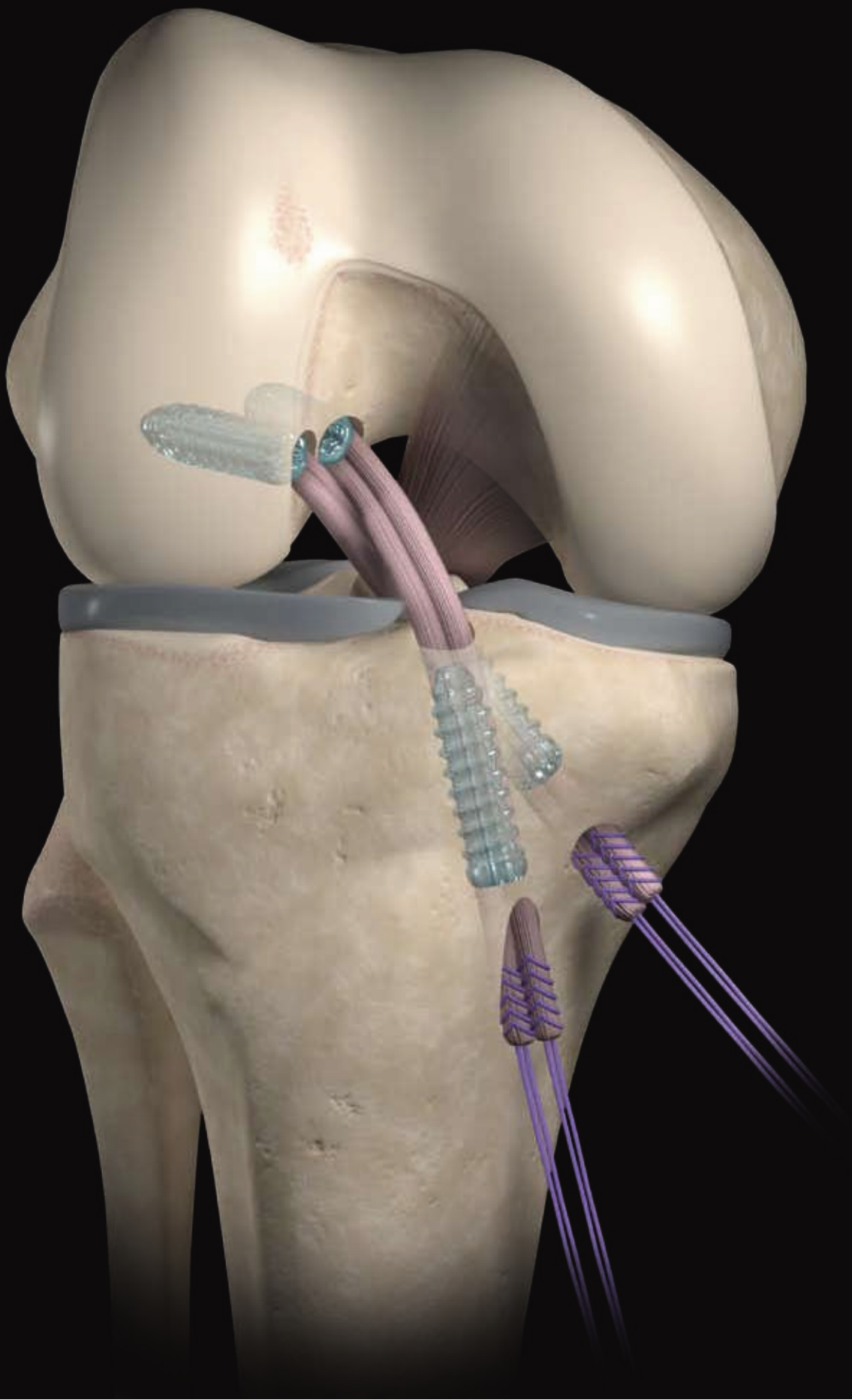

Обзор продукции

Описание продукта

ИНИОН Hexalon™ является первым окрашенным биодеградируемым интерферентным винтом, который обеспечивает четкую визуализацию в процессе артроскопической реконструкции передней крестообразной связки (ПКС). В дополнение к традиционной однопучковой технике, винты ИНИОН Hexalon™ также могут использоваться для фиксации сухожильного трансплантата в двухпучковой методике реконструкции ПКС. Новые 6-миллиметровые винты ИНИОН Hexalon™ небольшие, но достаточно прочно удерживают даже трансплантат заднелатерального пучка, который обычно немного тоньше.

Bio-преимущество ИНИОН ® Технологии

Суть технологий ИНИОН основана на биологических и механических принципах восстановления кости. Знания компании о биодеградируемых полимерах основаны на опыте работы с этими материалами в течение нескольких десятилетий, и подтверждены патентами INION® Family Biodegradable Polymers.

ИНИОН® полимеры изготавливаются путем смешивания жестких и упругих полимерных компонентов для создания имплантатов с оптимальной прочностью, пластичностью и профилем биодеградации для достижения специфических клинических требований.

Показания

Биодеградируемые интерферентные винты Inion Hexalon™ предназначены для фиксации мягких тканей к кости при операциях на колене, плече, локте, голеностопе, ногах, руках и запястьях, где предлагаемые размеры винтов подходят пациенту. Включая фиксацию сухожильного трансплантата или трансплантата кость-сухожилие-кость при реконструкции передней и задней крестообразных связок.

Ключевым преимуществом ИНИОН® полимеров является то, что они распадаются в организме и метаболизируются в диоксид углерода и воду. Темп распада заранее известен, постепенная передача нагрузки на кость стимулирует регенерацию, что обеспечивает исходную стабильность после того, как имплантат потеряет свою прочность.

ИНИОН Hexalon™ противопоказан в следующих случаях:

- Недостаточный объем или прочность костной ткани для установки интерферентных винтов
- Имеющаяся или возможная инфекция
- Состояние здоровья пациента: недостаточное кровоснабжение; хроническое заболевание, вызывающее недостаточную прочность кости; отсутствие гарантии успешной совместной работы с пациентом (напр., алкоголизм, наркомания).

ИНИОН полимеры® для оптимальных характеристик имплантата

L-полимолочная кислота обеспечивает высокую прочность и долговечность. D,L-полимолочная кислота и ТМС (триметилен карбонат) обеспечивают требуемую пластичность и скорость деградации. Эти основные составляющие Полимеров ИНИОН® имеют долгую и успешную клиническую историю.

ИНИОН Hexalon™ биодеградируемые винты для ПКС \ ЗКС (передняя \ задняя крестообразные связки) сохраняют свою прочность без существенных изменений в течение как минимум 12 недель после имплантации, а по истечении данного периода, постепенно теряют свою прочность. Биорезорбция происходит в течение двух-четырех лет. Наблюдения, основанные на опубликованных исследованиях, говорят о том, что винты ИНИОН Hexalon™ распадаются полностью в течение 2 лет *in vivo*.

Отличная визуализация во время установки

Винты ИНИОН Hexalon™ являются первыми окрашенными биодеградируемыми интерферентными винтами. Использование цвета гарантирует первоклассную визуализацию как во время введения, так и в конечном положении винта.

Добавленный пигмент уже более двух десятилетий используется в биоразлагаемых шовных материалах.



Обзор продукции

Снижение риска поломки винта

До сих пор одним из основных недостатков биодеградируемых интерферентных винтов была высокая вероятность их поломки во время введения. Инион Hexalon™ сочетает в себе оптимальную конструкцию винта с оптимальным составом материала для достижения значительного снижения риска поломки винта.

Инион Hexalon™ разработан таким образом, что форма винта имеет высокую устойчивость к нагрузке во время вкручивания (силе крутящего момента).

Поверхность, отмеченная красным (см. ниже) количественно отражает тенденцию к поломке при закручивании винта отверткой.

Оптимизированный дизайн резьбы:

- Самонарезающаяся;
- Разработан как для фиксации трансплантата подколенного сухожилия, так и для трансплантата кость-сухожилие-кость;
- Скругленный дизайн резьбы ограничивает повреждения трансплантата.



Inion Hexalon™



Гнездо других коммерчески доступных интерферентных винтов

Знакомство с технологией двойного пучка

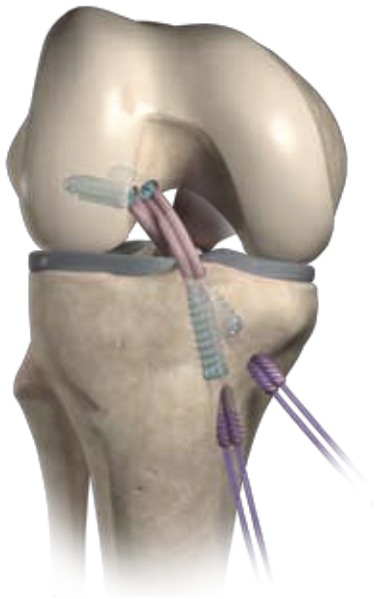

Введение

Технология двойного пучка является артроскопическим вмешательством, при котором поврежденные связки заменяются двумя пучками (трансплантатами): заднелатеральным (двойное сухожилие m. Gracilis) и переднемедиальным пучком (двойное сухожилие m. Semitendinosus), вместо стандартного однопучкового трансплантата, который обычно используется в традиционной процедуре однопучковой реконструкции передней крестообразной связки.

Эта новая процедура позволяет более полно восстановить ПКС, тем самым улучшить функции колена, особенно ротационную стабильность коленного сустава после операции. Во время реконструкции, хирург удаляет поврежденную ПКС и заменяет ее двумя новыми пучками трансплантатов. Отсюда берет название техника "Двойного пучка".

Большинство пациентов достигают сравнительно неплохих результатов и после однопучковой реконструкции ПКС, но в некоторых исследованиях, клинических и паталогоанатомических, было показано, что нормальная подвижность (кинематика) коленного сустава восстанавливается в этом случае не полностью.

В 14-30% случаев отмечалось устойчивое сдвиговое скольжение, и это увеличило уверенность в том, что в последующем возможно развитие артроза. При решении этой проблемы, большой интерес вызвала технология двухпучковой реконструкции ПКС.

В настоящее время общепризнанно, что нативная ПКС не ведет себя как простая группа волокон. Разделение связки на переднемедиальный (AM) и заднелатеральный (PL) пучок волокон в настоящее время широко признается в качестве основы для понимания строения и работы связки.

Технология “Двойного пучка” при реконструкции ПКС использует отдельные трансплантаты для восстановления AM и PL пучков, что обеспечивает их работоспособность сравнимую с естественной.

Рисунок 2. Все костные каналы просверлены перед подготовкой трансплантата

Костные каналы и подготовка трансплантатов

В технике двойного пучка, AM бедренный канал просверливают в первую очередь с использованием стандартного AM порта и техники «от руки» без направителя (Рис. 2). AM бедренный канал располагается, как можно более сзади, не нарушая задней стенки мыщелка бедра, в задней части межмыщелковой выемки, в положении примерно 10 часов в правом коленном суставе и примерно 2 часов в левом. Оптимальное размещение канала, маркируется 30° шилом. Затем направляющая спица проводится в отмеченное оптимальное положение и просверливается мыщелок бедренной кости при сгибании в коленном суставе до 120°. Канал сверлится с помощью канюлированного сверла (диаметр 4 мм) по проводнику. Окончательное создание канала производится после забора и измерения диаметра аутотрансплантатов подколенных сухожилий. Диаметр AM бедренного канала обычно 7 мм, а глубина составляет 30 мм.

PL бедренный канал сверлят используя ранее упомянутый дополнительный AM порт и технику без направителя «от руки». Анатомическое место прикрепления PL пучка определяется артроскопически и отмечается шилом 30°, как описано выше.

Если это место трудно определить, как это иногда может быть в хронических случаях, PL бедренный канал располагают как можно ближе к AM бедренному каналу, не разрушая стенки между этими каналами. PL бедренный канал располагают спереди и ниже от AM бедренного канала. Сверление канала осуществляется с использованием той же техники, что и при сверлении AM канала. Тем не менее, при создании PL бедренного канала, колено должно быть согнуто под углом 90°. Диаметр PL бедренного канала составляет 6 мм, а глубина канала составляет 30 мм. Стенка между этими двумя каналами (AM и PL) в бедренной части должна быть не менее 1 - 2 мм, в противном случае фиксация изнутри-наружу интерферентными винтами не представляется возможной.

После создания бедренных каналов, делается косой разрез кожи 3 см (№4 на рисунке 1) по переднемедиальной поверхности голени для забора сухожилий нежной и полусухожильной мышц, создания большеберцового канала и установки имплантатов. Сухожилия забираются с помощью стандартного сухожильного распатора примерно на 22 см выше места прикрепления сухожилий.

Технология двухпучковой реконструкции ПКС

Рисунок 1. Артроскопические порты и разрезы кожи в правом колене:

1. Переднелатеральный порт
2. Стандартный переднемедиальный порт
3. Дополнительный переднемедиальный порт
4. Разрез кожи для удаления трансплантатов и для сверления каналов в большеберцовой кости

Хирургическая подготовка

Поместите пациента на операционный стол в положение лежа и наложите пневматический жгут на проксимальный отдел бедра. Боковой держатель контролирует наружную ротацию бедра; стопа опирается на дистальную опору для поддержания колена под углом 90°.Такое расположение позволяет коленному суставу быть подвижным во всем диапазоне сгибания / разгибания.

Расположение артроскопических портов

Полная ревизия проводится для подтверждения разрыва ПКС и выявления других возможных травм (травмы мениска или хряща) внутри поврежденного коленного сустава.

Стандартный переднелатеральный артроскопический порт (№1 на рисунке 1) устанавливается прилегающим к боковому краю собственной связки надколенника на уровне нижнего полюса надколенника. Соответственно, стандартный АМ-порт (№2) располагается прилегающим к медиальному краю собственной связки надколенника, но примерно на 1 см ниже переднелатерального порта, так как феморальные каналы сверлятся через переднемедиальные порты (АМ канал через стандартный АМ порт, и PL канал через дополнительный АМ порт (№3), который находится на 1 см медиально от стандартного АМ порта). Было показано, что это позволяет не только повысить анатомичность, но и сделать независимыми феморальный и тибиальные каналы. Разрыв ПКС исследуется с помощью артроскопического зонда, иссекается и хирургически обрабатывается.

Место прикрепления ПКС к большеберцовой кости остается неизменным. Кроме того, определяются анатомическое место прикрепления АМ и PL пучков ПКС на боковой стенке межмыщелковой ямки. Костная нотч-пластика не выполняется, если нет остеофитов в межмыщелковом пространстве.

Хирургическая техника Двойного пучка

Рисунок 3. После забора сухожилий нежной и полусухожильной мышщ, каждый трансплантат складывается вдвое и прошивается обвивными швами на обоих концах трансплантата.

Каждый трансплантат индивидуально очищается, складывается, прошивается шовными нитями на обоих концах трансплантата (Рис. 3, рассасывающийся шовный материал на бедренной стороне трансплантата, и нерассасывающийся на большеберцовой). Измеряется диаметр трансплантата (с шагом 0,5 мм). Диаметр полусухожильного аутотрансплантата, как правило около 7 мм, а аутотрансплантата сухожилия нежной мышцы примерно 6 мм. Оптимальная длина каждого трансплантата составляет 10 см, что позволяет правильно фиксировать трансплантаты внутри каналов. Однако, поскольку трансплантат PL может быть короче, то минимальная длина трансплантата составляет 7 см. В противном случае фиксация трансплантата может быть недостаточной.

Сверление большеберцовых каналов осуществляется с помощью тибиального направителя. Первым сверлят канал для AM пучка. Направляющее устройство располагается на переднемедиальной тибиальной зоне прикрепления ПКС, под углом примерно 55°. Исходная точка AM большеберцового канала такая же, как и в стандартной однопучковой технике реконструкции ПКС.

Как только достигнуто приемлемое размещение AM большеберцового пина (нет импиджмента при разгибании колена), PL тибиальный направитель размещается на заднелатеральной стороне крепления ПКС под углом примерно до 55°. PL большеберцовый канал имеет расположенную ближе к центру начальную позицию на тибиальном плато, чем стандартный большеберцовый канал. Между этими двумя каналами обязательно должен оставаться костный мостик размером приблизительно от 1 до 2 см на тибиальном кортикале. AM большеберцовый канал сверлят первым, а за ним PL канал. Диаметр AM большеберцового канала обычно 7 мм, и PL канала - 6 мм. Все туннели на стороне большеберцовой кости, а также на бедренной стороне, могут быть созданы с помощью обычного сверления, так как паталогоанатомические исследования показали, что нет необходимости выполнять уплотняющее сверление или последовательную дилатацию каналов, если используются интерферентные винты.

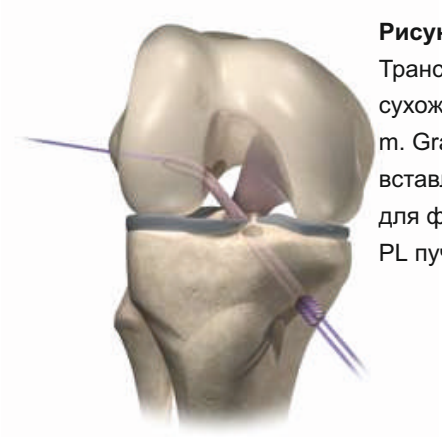

Рисунок 4. Трансплантат сухожилия m. Gracilis вставляется первым для формирования PL пучка.

Рисунок 5. Основание канала должно быть всегда обработано с помощью канюлированного стартера Inion Hexalon™ (или Inion Hexalon™ RapidNotcher или Starter) перед установкой винта.

Установка и фиксация трансплантата

Трансплантаты вводят ретроградно через большеберцовые в бедренные каналы. Трансплантат для PL пучка (сухожилие m. Gracilis) устанавливают в первую очередь (Рис. 4). Колено сгибают максимально и используют стандартные пины для заведения петли из шовного материала через AM артроскопический порт, PL бедренный канал и кожу дистальной части бедра. Вторую петлю (желательно другого цвета) аналогично проводят через бедренный туннель для AM пучка. Используя захватывающие щипцы, осуществляют извлечение внутрисуставной части каждой петли через соответствующий большеберцовый канал. Используя петлю, подготовленный PL пучок вытаскивают вверх в соответствующий канал. Перед вытягиванием трансплантата через канал в бедренной кости, должен быть вставлен проводник ИНИОН Hexalon™ в канал бедренной кости, где требуется винт.

Когда трансплантат установлен на место, проволочный проводник ИНИОН Hexalon™ должен оставаться между трансплантантом и стенкой канала, параллельно длинной оси. Это важно, чтобы убедиться, что винт будет вставлен в правильном направлении, т. е. параллельно длинной оси канала.

Перед вставкой винта, вход в канал обрабатывают канюлированной фрезой Inion Hexalon™ (или Inion Hexalon™ RapidNotcher или соответствующим размером Hexalon Inion™ Starter) по спицевому направителю Inion Hexalon ™ (рис. 5, для получения более детального описания см. инструкцию по применению винтов Inion Hexalon™).
После этого фиксация PL пучка завершается путем введения биодеградируемого интерферентного винта Инион Hexalon™ (рис. 6, изнутри-наружу). Диаметр винта обычно 6 мм, а длина винта составляет 25 мм. Затем трансплантат для AM пучка (сухожилие m. Semitendinosus) протягивается и фиксируется таким же методом, как и PL бедренный трансплантат. Для фиксации AM пучков в бедренной части используют, как правило, винт диаметром 7 мм, длина винта составляет 25 мм. Угол сгиба коленного сустава во время выполнения фиксации каждого пучка на стороне бедра такой же, как при сверлении бедренного канала.

Хирургическая техника Двойного пучка

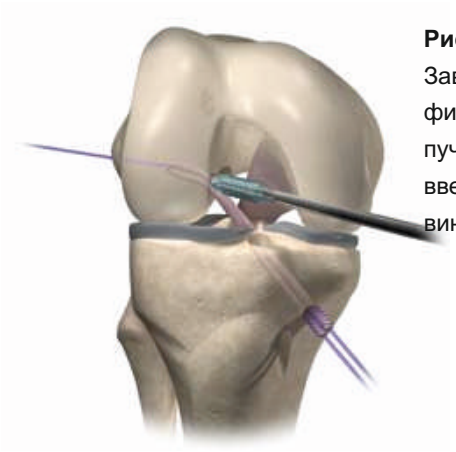

Рисунок 6. Завершение фиксации PL пучка введением винта ИНИОН Hexalon™.

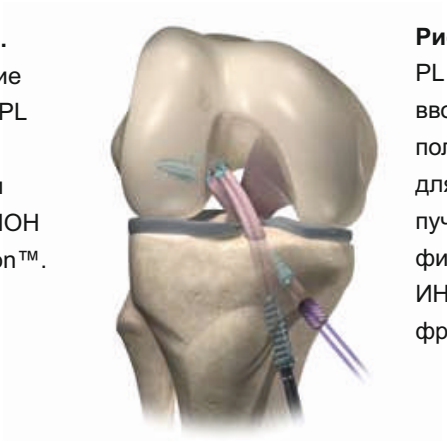

Рисунок 7. После фиксации PL трансплантанта, вводится трансплантат полусухожильной мышцы для формирования AM пучка. Трансплантат фиксируется винтами ИНИОН Hexalon™ после фрезеровки.

На стороне голени, PL пучок натягивается вручную и фиксируется первым на полностью разогнутом колене, а затем вручную натягивается AM пучок при согнутом на 30° колене. Пожалуйста, обратите внимание, что ручного натяжения достаточно. Было доказано, что конкретных устройств, предназначенных для натяжения сухожилия трансплантатов не требуется. Биодеградируемые интерферентные винты Инион Hexalon™ используются также для фиксации на стороне голени (рис. 7). Диаметр винта, как правило, 7 мм в PL канале, и 8 мм в AM канале. Длина винта составляет 30 мм. Винты вставляются максимально близко к линии соединения (снаружи внутрь). Дополнительная фиксация осуществляется нерассасывающимися швами, исходящими из каждого трансплантата для того, чтобы связать их вместе над кортикальным слоем кости между большеберцовыми каналами. Наконец, коленный сустав располагается в крайних положениях полной амплитуды движения и трансплантат рассматривается артроскопически, чтобы исключить импинджмент-синдром.

Пожалуйста, обратите внимание, чтобы избежать трудностей с установкой винта и риска поломки винта, очень важно обеспечить следующие условия:

1. Вход в костный канал должен быть правильно фрезерован до установки винта
2. Наконечник отвертки вставляется на всю глубину насадки с винтовой нарезкой перед установкой винта
3. Проволочный проводник, отвертку и винт держат параллельно длинной оси костного канала во время введения винта.

Если есть трудности, при вкручивании винта (например, из-за высокой плотности кости), не пытайтесь направлять винт с силой. Вместо этого, удалите винт, и проверьте, чтобы винт был нужного размера, повторите фрезеровку, и попробуйте снова. При использовании мягкотканных трансплантатов (например, трансплантаты сухожилий), в зависимости от качества кости, диаметр винта должен быть на 0-1 мм больше, чем диаметр трансплантата / канала кости. Обратите внимание, во избежание осложнений, винты должны быть всегда имплантированы полностью внутрь кости (то есть, глубже или на одном уровне с поверхностью кости).

Послеоперационная реабилитация

После операции разрешена полная нагрузка и весь спектр движений. Костыли используются от 3 до 4 недель.

Брейсы не используются. Периодические упражнения начинают сразу после операции. Занятия на велоэргометре разрешаются с 4 недели, бег и упражнения требующие вращения через 3 месяца, а также контактные виды спорта на 6 месяц после операции, при условии, что пациент вновь обрел полную функциональную устойчивость. Если также была проведена операция по восстановлению мениска, допускается диапазон движения колена от 0 до 90° в течение первых 6 недель. В иных случаях реабилитация осуществляется путем, описанным выше.

Преимущества двухпучковой реконструкции ПКС с использованием четырех винтов ИНИОН Hexalon™

- Более анатомичная реконструкции AM и PL пучков ПКС;
- Повышение ротационной стабильности;
- Увеличенная неподвижность трансплантата по линии фиксации в суставе;
- ИНИОН Hexalon™ сочетает в себе оптимальный дизайн винта с оптимальным составом материала для достижения превосходной прочности при вкручивании и снижения риска поломки винта по сравнению с предыдущим биодеградируемыми винтами;
- Винты Инион Hexalon™ были разработаны таким образом, что форма шлица является наиболее устойчивой к усилию при вкручивании;
- Наличие ТМС в составе ИНИОН® полимеров делает продукт неломким и устойчивым к усилию при вкручивании;
- Инновационная конструкция конуса винта и оптимизированная конструкция резьбы винта обеспечивает оптимальный захват и устойчивость во время введения и после установки
- Винты Инион Hexalon™ являются самонарезающими и подходят для всех типов трансплантатов;
- Диапазон размеров винтов Инион Hexalon™ начинается с 6 мм.

Хирургическая техника однопучковой реконструкции ПКС

Рисунок 8. Однопучковая реконструкция ПКС с использованием двух винтов ИНИОН Hexalon™.

В однопучковой технике с одним разрезом, описанной Pinczewski и др. (№25) используется стандартный переднемедиальный и переднелатеральный артроскопические порты с фиксацией биодеградируемыми винтами, как описано выше. В первую очередь сверлится АМ бедренный канал в технике “от руки” без направителя, таким же образом, как изготавливался АМ бедренный канал при двухпучковой технике, что было описано выше. После изготовления большеберцового туннеля в середине места крепления ПКС используется тибиальная направляющая втулка. Сухожилия m. Gracilis и m. Semitendinosus собираются, как описано выше, и складываются в четыре раза. Диаметр аутотрансплантата (сложенного вчетверо), как правило, 8 мм, а длина 10 см.

Трансплантат вводится ретроградно через канал большеберцовой кости в бедренный канал, и фиксируется биодеградируемыми интерферентными винтами Инион Hexalon™ проксимально и дистально, как описано выше, при фиксации пучка АМ. Размер канала должен быть равен диаметру трансплантата (обычно 8 мм). Диаметр винта, как правило, 8 мм с бедренной стороны, и от 8 до 9 мм со стороны большеберцовой кости. Длина винта составляет 25 мм с бедренной стороны, и 30 мм со стороны большеберцовой кости. Процедура завершается, как описано выше, в технике двойного пучка.

Информация для заказа

Винты Инион Hexalon™

Биодеградируемые интерферентные винты для пластики крестообразной связки в индивидуальной упаковке (по 1 шт.):

Артикул	Описание
ACL-4113	Винт для пластики крестообразных связок 6 x 20 мм
ACL-4114	Винт для пластики крестообразных связок 6 x 25 мм
ACL-4115	Винт для пластики крестообразных связок 6 x 30 мм
ACL-4101	Винт для пластики крестообразных связок 7 x 20 мм
ACL-4102	Винт для пластики крестообразных связок 7 x 25 мм
ACL-4103	Винт для пластики крестообразных связок 7 x 30 мм
ACL-4104	Винт для пластики крестообразных связок 8 x 20 мм
ACL-4105	Винт для пластики крестообразных связок 8 x 25 мм
ACL-4106	Винт для пластики крестообразных связок 8 x 30 мм
ACL-4107	Винт для пластики крестообразных связок 9 x 20 мм
ACL-4108	Винт для пластики крестообразных связок 9 x 25 мм
ACL-4109	Винт для пластики крестообразных связок 9 x 30 мм
ACL-4112	Винт для пластики крестообразных связок 10 x 30 мм

Набор из 4-х винтов SET-4000

Описание
Винт для пластики крестообразных связок 7 x 25 мм
Винт для пластики крестообразных связок 7 x 25 мм
Винт для пластики крестообразных связок 8 x 30 мм
Винт для пластики крестообразных связок 9 x 30 мм

Инструменты Инион Hexalon™

Артикул	Описание
INS-9200	Отвертка 6-гранная
INS-9201	Инструмент (резак)
INS-9202	24 см стержень направителя (5 шт.)
INS-9203	38 см стержень направителя (5 шт.)
INS-9205	Инструмент (переходная вставка 6/7 мм)
INS-9206	Инструмент (переходная вставка 8/9 мм)
INS-9207	Инструмент (скоростной резак)

Список литературы

1. Järvelä T, Moisala A-S, Sihvonen R, Järvelä S, Kannus P, Järvinen M (2008) Double-bundle anterior cruciate ligament reconstruction using hamstring autografts and bioabsorbable interference screw fixation: prospective, randomize clinical study with 2-year results. Am J Sports Med 36: 290-297.

2. Järvelä T, Nurmi JT, Paakkala A, Moisala A-S, Kaikkonen A, Järvinen M (2008) Improving biodegradable interference screw properties by combining polymers. In Prodromos CC (Ed.). The anterior cruciate ligament: Reconstruction and basic science. Philadelphia, Saunders Elsevier, pp. 386-391.

3. Georgoulis AD, Papadonikolakis A, Papageorgiou CD, Mitsou A, Stergiou N (2003) Three-dimensional tibiofemoral kinematics of the anterior cruciate ligament-deficient and reconstructed knee during walking. Am J Sports Med 31:75-79.

4. Tashman S, Collon D, Anderson K, Kolowich P, Anderst W (2004) Abnormal rotational knee motion during running after anterior cruciate ligament reconstruction. Am J Sports Med 32:975-983.

5. Mae T, Shino K, Miyama T, Shinjo H, Ochi T, Yoshikawa H, Fujie H (2001) Single- versus two-femoral socket anterior cruciate ligament reconstruction technique: Biomechanical analysis using a robotic simulator. Arthroscopy 17:708-716.

6. Yagi M, Wong EK, Kanamori A, Debski RE, Fu FH, Woo SL (2002) Biomechanical analysis of an anatomic anterior cruciate ligament reconstruction. Am J Sports Med 30:660-666.

7. Grana WA, Hines R (1992) Arthroscopic-assisted semitendinosus reconstruction of the anterior cruciate ligament. Am J Knee Surg 5:16-22.

8. Karlson JA, Steiner ME, Brown CH, Johnston J (1994) Anterior cruciate ligament reconstruction using gracilis and semitendinosus tendons. Comparison of through-the-condyle and over-the-top graft placements. Am J Sports Med 5:659-666.

9. Nedeff DD, Bach BR Jr. (2001) Arthroscopic anterior cruciate ligament reconstruction using patellar tendon autografts: a comprehensive review of contemporary literature. Knee Surgery 14:243-258.

10. Lerat JL, Chotel F, Besse JL, Moyen B, Binet G, Craviari T, Brunet-Guedj E, Adeleine P, Nemoz JC (1998) The results after 10-16 years of the treatment of chronic anterior laxity of the knee using reconstruction of the anterior cruciate ligament with a patellar tendon graft combined with an external extra-articular reconstruction. Rev Chir Orthop Reparatrice Appar Mot 84:712-727.

11. Franceschi JP, Sbihi A, Champsaur P (2002) Arthroscopic reconstruction of the anterior cruciate ligament using double anteromedial and posterolateral bundles. Rev Chir Orthop Reparatrice Appar Mot 88:691-697.

12. Hamada M, Shino K, Horibe S, Mitsuoka T, Miyama T, Shiozaki Y, Mae T (2001) Single-versus bi-socket anterior cruciate ligament reconstruction using autogenous multiple-stranded hamstring tendons with endobutton femoral fixation: A prospective study. Arthroscopy 17:801-807.

13. Hara K, Kubo T, Suginoshita T, Shimizu C, Hirasawa Y (2000) Reconstruction of the anterior cruciate ligament using a double bundle. Arthroscopy 16:860-864.

14. Mae T, Shino K, Miyama T, Shinjo, Ochi T, Yoshikawa H, Fujie H (2001) Single- versus two-femoral socket anterior cruciate ligament reconstruction technique: Biomechanical analysis using a robotic simulator. Arthroscopy 17:708-716.

15. Muneta T, Sekiya I, Yagishita K, Ogiuchi T, Yamamoto H, Shinomiya K (1999) Two-bundle reconstruction of the anterior cruciate ligament using semitendinosus tendon with endobuttons: operative technique and preliminary results. Arthroscopy 15:618-624.

16. Pederzini L, Adriani E, Botticella C, Tosi M (2000) Technical note: double tibial tunnel using quadriceps tendon in anterior cruciate ligament reconstruction. Arthroscopy 16:E9.

17. Takeuchi R, Saito T, Mitohashi S, Suzuki E, Yamada I, Koshino T (2002) Double-bundle anatomic anterior cruciate ligament reconstruction using bone-hamstring-bone composite graft. Arthroscopy 18:550-555.

18. Järvelä T (2007) Double-bundle versus single-bundle anterior cruciate ligament reconstruction: a prospective, randomize clinical study. Knee Surg Sports Traumatol Arthrosc 15:500-507.

19. Aglietti P, Cuomo P, Giron F, Boerger O (2005) Double-bundle anterior cruciate ligament reconstruction: surgical technique. Operative Techniques in Orthopaedics, Fu F (Ed.), WB Saunders Pub, Philadelphia, Vol 15/2 pp. 111-115.

20. Giron F, Buzzi R, Aglietti P (1999) Femoral tunnel position in anterior cruciate ligament reconstruction using three techniques. A cadaver study. Arthroscopy 15:750-756.

21. Arnold MP, Kooloos J, van Kampen A (2001) Single-incision technique misses the anatomical femoral anterior cruciate ligament insertion: a cadaver study. Knee Surg Sports Traumatol Arthrosc 9:194-199.

22. Nurmi JT, Kannus P, Sievänen H, Järvinen M, Järvinen TL (2003) Compaction drilling does not increase the initial fixation strength of the hamstring tendon graft in anterior cruciate ligament reconstruction in a cadaver model. Am J Sports Med 31:353-358.

23. Nurmi JT, Kannus P, Sievänen H, Järvelä T, Järvinen M, Järvinen TL (2004) Interference screw fixation of soft tissue grafts in anterior cruciate ligament reconstruction. Part I: effect of tunnel compaction by serial dilators vs extraction drilling on the initial fixation strength. Am J Sports Med 32:411-417.

24. Nurmi JT, Kannus P, Sievänen H, Järvelä T, Järvinen M, Järvinen TL (2004) Interference screw fixation of soft tissue grafts in anterior cruciate ligament reconstruction. Part II: effect of preconditioning on graft tension during and after screw insertion. Am J Sports Med 32:418-424.

25. Pinczewski LA, Deehan DJ, Salmon LJ, Russell VJ, Clingeleffer A (2002) A five-year comparison of patellar tendon versus four-strand hamstring tendon autograft for arthroscopic reconstruction of the anterior cruciate ligament. Am J Sports Med 30:523-536.

INION

Финляндия

INION OY
Lääkärinkatu 2
FI-33520 Tampere, FINLAND
tel: +358-10-830-6600
fax: +358-10-830-6601
e-mail: info@inion.com
internet: www.inion.com

США

INION INC
2800 Glades Circle
Suite 138, Weston
FL 33327, USA
Toll-free tel: 866-INION-US
tel: 954-659-9224
fax: 954-659-7997

Российская Федерация

ООО “Юни-тек”
194044, Санкт-Петербург,
Суворовский пр., д. 59,
лит. А., пом. 1Н
тел: (812) 291-55-50
факс: (812) 291-55-51
e-mail: info@uni-tec.su
сайт: www.uni-tec.su